



# ЭНДОМЕТРИЙ В ОГНЕ

Острое и хроническое воспаление эндометрия: от новых взглядов  
к новым стратегиям



**Авторы:** Виктор Евсеевич **Радинский**, засл. деятель науки РФ, докт. мед. наук, проф., зав. кафедрой акушерства и гинекологии с курсом перинатологии медицинского факультета Медицинского института РУДН; Ирина Михайловна **Ордянец**, докт. мед. наук, проф., проф. той же кафедры; Татьяна Анатольевна **Добрецова**, StatusPraesens (Москва)

Согласно решению XVIII Всемирного конгресса акушеров-гинекологов (FIGO, 2006)<sup>1</sup>, диагноз хронического эндометрита следует ставить абсолютно всем женщинам, перенёвшим неразвивающуюся беременность, **не проводя при этом дополнительного обследования**. Эта мысль стала уже столь привычной для прогрессивных акушеров-гинекологов, что почти никто не задаётся вопросом — а почему **воспаление** эндометрия (вполне понятного происхождения: некротизируются ворсины в толщу слизистой оболочки ворсины погибшего хориона) приобретает **хронический** характер? Почему острый процесс не проходит бесследно?

Почему воспаление, несмотря на свой очевидный **защитный смысл**, само становится мощным патологическим и повреждающим фактором? Этот системообразующий вопрос столь значим, что ответившим на него, несомненно, должна быть присуждена очередная Нобелевская премия. Новому пласту знаний в области патогенеза воспаления и первым результатам **внедрения их в практику** и посвящена настоящая публикация.

Неадекватная (извращённая) воспалительная реакция играет одну из определяющих ролей в формировании «глобального бремени хронических заболеваний человечества» (терминология ВОЗ), поскольку главные причины смерти людей сегодня как в мире, так и в России — сердечно-сосудистые и онкологические болезни. Значение воспаления (лат. *inflammatio* — воспаление, в огне) в патогенезе обоих патологических состояний в XXI веке становится всё более и более очевидным. Так, уже чётко постулирована патогенетическая общность атеросклеротических и воспалительных процессов<sup>2,3</sup>, а добавление в схему лечения онкологических больных обычных противовоспалительных средств типа ибупрофена способно улучшить прогноз<sup>4,5</sup>. Тот же ибупрофен защищает от рака<sup>6</sup>, да и в целом доказано, что хроническое воспаление само по себе обладает ярким проканцерогенным эффектом<sup>7,8</sup>, в том числе обусловленным эпигенетической модификацией генома<sup>9</sup>.

Таким образом, одна из главных бед человечества — извращённое хроническое воспаление, и научиться бороться с ним — важнейшая задача. В том числе — в акушерстве и гинекологии, где неадекватные воспалительные реакции повреждают тонко настроенную систему — эндометрий. Последствиями хронического эндометрита становятся бесплодие, привычное невынашивание, серийные неудачи ЭКО, разнообразные осложнения беременности и родов, хроническая тазовая боль, гиперпластические процессы эндометрия<sup>10</sup>.

Новые данные о природе нефизиологического воспаления и методах воздействия на него открывают колоссальные терапевтические горизонты именно при хроническом эндометрите. Но сначала — о природе собственно эндометрита.

## Антибиотики: явка провалена?

Согласно мировым рекомендациям (которых, кстати, придерживаются далеко не все специалисты), при хроническом эндометрите после замершей беременности следует назначать эмпирическую антибиотикотерапию<sup>11</sup>. Однако возможности последней в преодолении воспали-

ния ограничены — в результате такого лечения восстановление эндометрия происходит далеко не всегда<sup>12</sup>.

Причин подобных неудач несколько. Одна из них заключается в антибиотикорезистентности этиологически значимых инфектов, и эта резистентность только растёт. Вторая группа причин связана со сложностями диагностики хронического эндометрита — на самом деле может иметь место так называемый «синдром регенераторной дистрофии эндометрия», который по определению необходимо корректировать другими методами. И наконец, главная причина провала эмпирической противомикробной терапии может состоять в том, что клиническую ситуацию следует расценивать как асептическое воспаление эндометрия аутоиммунной природы, когда назначение антибиотиков не требуется.

[ Одна из причин провала эмпирической противомикробной терапии может состоять в том, что клиническую ситуацию следует расценивать как асептическое воспаление эндометрия аутоиммунной природы. ]

Причём аутоиммунное воспаление может быть даже не асептическим — научный мир копит доказательства того, что этиологическая структура хронического эндометрита смещается в сторону вирусов и условно-патогенных микроорганизмов, то есть инфектов, почти всегда присутствующих в эндометрии.

## Война против добрых квартирантов

Вряд ли сегодня кого из практикующих врачей удивит новость о микробиоме эндометрия<sup>14,15</sup>. За последние годы мысль о том, что каждый уголок нашего тела населён бактериями, стала уже почти привычной<sup>16</sup>: микробы найдены не только в эндометрии, но и в плаценте, околоплодных водах, параметральной клетчатке, а микроорганизмы в этих локусах тела человека — гости, не вызывающие у иммунной системы здорового человека какой-либо реакции. Такое взаимодействие назвали хост-микробным (host, англ. «хозяин»), и его значение как для микроорганизмов-симбионтов, так и для самого человека оказалось чрезвычайно велико<sup>17</sup>.

Согласно одному из предположений, хронический эндометрит может быть не чем иным, как неадекватным иммунным ответом на присутствие бактерий-синантропов<sup>18</sup>, что и запускает аутоиммунное (ранее называвшееся «асептическим») воспаление, подпитываемое персистенцией вполне легитимных микробов.

## Виноваты ли микробы?

Изучение микробного пейзажа эндометрия имеет сравнительно недолгую историю. Причиной воспаления далеко не всегда выступает инфекция и также не всегда — бактериальная. Так, сравнение исследований за 2004 и 2014 годы показало, что за этот период при хроническом эндометрите почти в 2 раза сократилась частота выявления бактериальных возбудителей (с 71 до 37%), а вот участие вирусов в качестве этиологических агентов возросло почти на треть.

Вирусы «работают» как соло, так и в дуэте с бактериями. В числе «соучастующих» хроническому эндометриту лидируют онкогенные штаммы ВПЧ, далее — герпесвирусы (ВПГ, *Herpes zoster* и ЦМВ), энтеровирусы (Коксаки А и В) и аденовирусы.

При этом почти у половины женщин с хроническим эндометритом какой-либо микрофлоры выявить не удаётся<sup>13</sup>.

Таким образом, **любой** хронизирующийся воспалительный процесс в малом тазу (как и в любом другом локусе человеческого тела) рано или поздно «поставит» перед иммунитетом вопрос — а должна ли быть реакция на нормальную микробиоту? И ответ на него напрямую зависит не от характеристик симбионтного вирусно-бактериального сообщества, а от **свойств иммунной системы** — и только от них. Иммунные клетки готовы запустить порочный круг хронического процесса, и они это делают. Ряд авторов предлагает рассматривать взаимодействие иммунной системы с симбионтами как особую форму иммунного ответа, отдельно от противомикробной защиты<sup>19,20</sup>.

Именно изучение иммунных и молекулярных механизмов хронизации воспаления позволило в начале XXI века выявить новых фигурантов нормальной и патологической воспалительной реакции — **инфламмасомы**, — которые, как оказалось, не только поддерживают заболевание, но и способствуют закреплению воспалительного ответа на долгие годы.

Эти причудливой формы белковые комплексы, открытые в 2002 году, сначала не были замечены научным сообществом, однако сегодняшний прорыв в области изучения инфламмасом — один из самых перспективных кандидатов на вручение Нобелевской премии по медицине.

## Колесо смерти

Итак, когда в ходе исследования семейства провоспалительных цитокинов было впервые доказано, что любой воспалительной реакции **предшествует сборка** в клетках иммунной системы специфических молекулярных структур — **инфламмасом** (телец воспаления)<sup>28</sup>. Именно они запускают провоспалительный ответ.

В задачу дендритных клеток (дендроцитов) иммунной системы, исполняющих роль «инспектора» в распознавании «свой—чужой», входит **предупреждение об опасности** в случае внедрения патогенных микроорганизмов. Собирая «пробы» (в виде белков с мембран бактерий) дендроциты сверя-

[ Согласно одному из предположений, хронический эндометрит может быть не чем иным, как неадекватным иммунным ответом на присутствие бактерий-синантопов, что и запускает то самое аутоиммунное, или асептическое, воспаление, подпитываемое персистенцией вполне легитимных микробов. ]

## Хронический эндометрит в фас и в профиль

Хронический эндометрит — клинко-морфологический синдром, при котором в результате ряда причин (инфекционных и аутоиммунных) повреждения эндометрия возникают множественные вторичные морфофункциональные изменения, **нарушающие циклическую биотрансформацию** слизистой оболочки матки, что приводит к стойкому функциональному нарушению. Заболевание протекает чаще всего бессимптомно и даёт о себе знать такими проблемами, как<sup>10,21–23</sup>:

- бесплодие;
- привычное невынашивание;
- неразвивающаяся беременность;
- истмико-цервикальная недостаточность;
- хориоамнионит;
- плацентарная недостаточность;
- аномальные маточные кровотечения;
- хроническая тазовая боль;
- полипы;
- очаговая и диффузная гиперплазия эндометрия;
- аденомиоз.

Распространённость хронического эндометрита точно не известна и колеблется, по мнению отечественных исследователей<sup>24,25</sup>, от 1 до 70%. Такой **разброс данных** обусловлен низкой специфичностью и малой чувствительностью диагностических методов, а также отсутствием чётко выработанной концепции построения морфологического диагноза, что приводит как к ложноположительным, так и к ложноотрица-

тельным результатам. Почти все случаи заболевания приходятся на репродуктивный возраст.

Проведённое зарубежными коллегами в 2009 году пилотное исследование 2190 женщин с различными нарушениями репродуктивной функции и менструального цикла (внематочная беременность, бесплодие, полип эндометрия, аномальные маточные кровотечения) выявило хронический эндометрит у 438 пациенток<sup>26</sup>. При этом у 298 женщин (а это чуть более половины) были выделены этиологически значимые инфекции: *Ureaplasma spp.*, *Streptococcus spp.*, *Escherichia coli*, *Staphylococcus spp.*, *Enterococcus faecalis*.

Опасность заболевания заключена в том, что его **глительное течение без адекватной терапии** неминуемо влечёт за собой склеротическое повреждение экстрацеллюлярного матрикса эндометрия, изменение ангиоархитектоники ткани и последующую ишемию. Всё это не может не влиять на основную функцию эндометрия, поскольку имплантация бластоцисты и развитие беременности возможны только при условии успешного «диалога» между слизистой оболочкой матки и зиготой<sup>27</sup>.

Контраверсионным можно считать и «золотой стандарт» диагностики — выскабливание полости матки с последующим гистологическим исследованием. «Больному» эндометрию лишняя обширная травматизация категорически не показана, поскольку такое повреждение слизистой оболочки **усугубляет** аутоиммунное воспаление.

ют информацию с имеющейся у них «библиотекой» антигенов. Если в «списке желанных гостей» отсутствуют данные об анализируемой белке (то есть, проверяемый микроб чужероден), дендрциты (как, впрочем, и макрофаги) начинают внутри себя сборку инфламмасом.

Инфламмасома — цитоплазматическое супрамолекулярное образование. Основу инфламмасы (похожей на недавно открытое «колесо смерти» — апоптосу, состоящую из белков, запускающих апоптоз) составляют протеины NLR (nucleotide oligomerization domain receptor), участвующие в распознавании патогенов.

Вся инфламмасома формируется на особой белковой платформе для рекрутирования (привлечения) и активации фермента каспазы-1 (см. инфографику). И происходит это только при поступлении в клетку микробного антигена, который расценивается иммунной системой как патоген. Как только инфламмасы накапливают на своей поверхности достаточное количество каспазы-1, возникает их аутовозбуждение,

стимулирующее образование провоспалительных цитокинов, а те обеспечивают воспалительный ответ<sup>29</sup>.

Процесс этот идёт в течение короткого времени, и после воспалительного ответа собранные комплексы так же быстро разбираются на «запчасти». Скорость «сборки» поражает воображение. По сути, для создания некоего продукта за несколько минут иммунная клетка возводит настоящее «промышленное предприятие», а как только потребность в этом продукте отпадает, это предприятие тут же разрушает. По всей видимости, сверхбыстрая ликвидация инфламмасом позволяет избежать неадекватно сильного иммунного ответа.

## Укрощение инфламмасы

С практической точки зрения воспаление направлено на уничтожение патогенов либо на блокаду их распространения в организме, однако зачастую следствием неупокоившейся ин-

[ Изучение иммунных и молекулярных механизмов хронизации воспаления позволило в начале 2000-х годов открыть новых фигурантов воспалительной реакции — инфламмасы, которые, как оказалось, не только поддерживают заболевание, но и способствуют закреплению воспалительного ответа. ]

# ЗНАКОМЬТЕСЬ: ИНФЛАММАСОМА!

**СТРУКТУРНАЯ ОРГАНИЗАЦИЯ КОМПЛЕКСА, ЗАПУСКАЮЩЕГО ВОСПАЛЕНИЕ**



**Каспаза-1**

**Прокаспаза-1**

**Протеины**, зависящие от фрагментов микробных антигенов

**Белки NLR**, участвующие в распознавании патогенов

**Вывод:**

В составе инфламмасом содержится прокаспаза-1, которая, накапливаясь до критического уровня, преобразуется в каспазу-1, запускающую трансформацию проинтерлейкинов (про-ИЛ-1β, про-ИЛ-18 и др.) в интерлейкины.

**ИНФЛАММАСОМА NLRP3**



**фламации** становится повреждение прилежащих тканей. Как выяснилось, происходит это прежде всего по причине нарушения процесса сборки и/или дезинтеграции инфламмасом. Именно функционирование «неразобранных» комплексов инфламмасом, постоянно генерирующих воспалительную реакцию, и лежит в основе хронизации процесса<sup>30</sup>.

Открытие инфламмасом в качестве основных виновников **хронического** воспаления многих заболеваний (ревматоидного артрита, болезни Крона, атеросклероза, ожирения, сахарного диабета и пр.) может наконец-то **приоткрыть завесу** над феноменом, почему антибиотиками в некоторых ситуациях бессильны.

ментозной коррекции действительно перспективен.

Лекарственные средства, способные блокировать сборку инфламмасом или ускорять их дезинтеграцию, уже существуют. Эти препараты, сами по себе или в сочетании с другими, могут помочь в борьбе с воспалительными процессами, которые ещё вчера не удавалось подавить обычным путём. К примеру, катехоламины зелёного чая (эпигаллокатехин-3-галлат\*), **повышают эффективность антибиотиков** и устраняют хроническое воспаление посредством торможения активности инфламмасом, обладая к тому же собственной противомикробной активностью<sup>31,32</sup>.



© Anna Jurkowska / Shutterstock.com

**[ Воспаление направлено на уничтожение патогенов либо на блокаду его распространения в организме, однако зачастую следствием неуспокоившейся инфламации становится повреждение прилежащих тканей. ]**

Казалось бы, при инфекционной атаке назначать противомикробные препараты вполне логично. Однако, как было сказано выше, если раздражающим стимулом оказывается симбионтная микрофлора, то антибиотики будут недостаточно эффективными, а для прекращения воспаления нужно заставить иммунные клетки «разобрать на запчасти» слишком долго функционирующие инфламмасы. И этот путь медика-

В лаборатории Лондонского университета были получены данные, особенно ценные в «постантибиотиковую эру». Оказалось, что эпигаллокатехины способны «слопать хребет»  $\beta$ -лактамной резистентности у MRSA — самой «известной» супербактерии. В присутствии этого полифенола минимальная подавляющая концентрация оксациллина для уничтожения возбудителя сокращается более чем в 100 раз<sup>33</sup>.

## Отечественный опыт

Повышение эффективности антибактериальной терапии при обострении хронического эндометрита путём включения в схему препарата «Эпигаллат» было доказано **в исследовании на кафедре акушерства и гинекологии с курсом перинатологии РУДН** (под руководством проф. В.Е. Радзинского). Были обследованы 30 пациенток с хроническим эндометритом и 15 здоровых женщин.

В целом все пациентки с обострением хронического эндометрита имели **неутешительный инфекционный индекс\*\***. Каждая вторая женщина страдала хроническими заболеваниями ЖКТ, каждая третья — болезнями мочевыделительной системы. Высокая частота перенесённых или имеющихся соматических заболеваний преимущественно воспалительного генеза косвенно свидетельствовала о возможных нарушениях иммунной системы, которые создают благоприятный преморбидный фон для рецидивирования любых, в том числе и урогенитальных инфекций.

В ходе исследования было выяснено, что пик заболеваемости хроническим эндометритом приходился на возраст 20—24 года, на втором месте по частоте был возрастной интервал от 16 до 19 лет. По всей видимости, столь высокая распространённость хронического эндометрита вызвана ранним началом половой жизни, столь характерным для современной молодёжи.

В зависимости от самочувствия и выраженности воспаления всех пациенток основной группы **разделили на две подгруппы**: 15 женщин получали антибактериальную терапию (цефтриаксон или доксициклин в течение 7—10 дней) и «Эпигаллат» по 2 капсулы трижды в день на протяжении 1 мес (I группа), а 15 — только антибиотики (II группа). Длительность лечения составила 7 дней. Всем пациенткам назначали физиотерапевтическое лечение, улучшающее кровообращение в органах малого таза и репаративные процессы в эндометрии (электрофорез с цинком, магнием, лазеротерапию, магнитотерапию).

\* Входит в состав зарегистрированного в РФ средства «Эпигаллат».

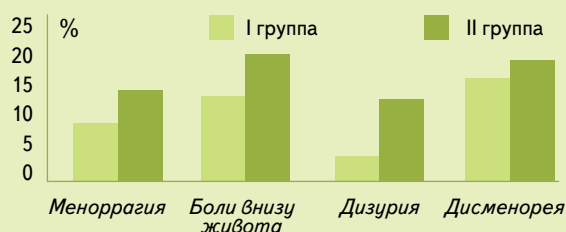
\*\* Инфекционный индекс — количество эпизодов инфекционных заболеваний в течение года.

# В ПОМОЩЬ АНТИБИОТИКАМ

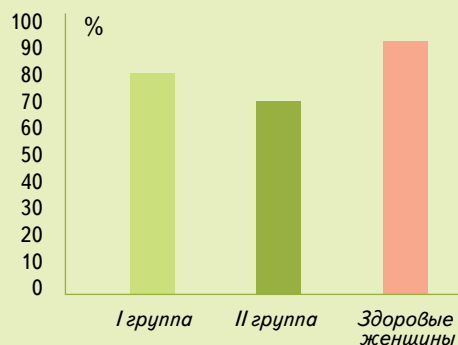
## НОВЫЕ ВОЗМОЖНОСТИ КОМПЛЕКСНОГО ЛЕЧЕНИЯ ОБОСТРЕНИЯ ХРОНИЧЕСКОГО ЭНДОМЕТРИТА

30 пациенток с обострением хронического эндометрита  
 I группа — 15 женщин, получавших антибактериальную терапию и «Эпигаллат» по 2 капсулы 3 раза в день в течение 1 мес  
 II группа — 15 женщин, получавших только антибактериальную терапию

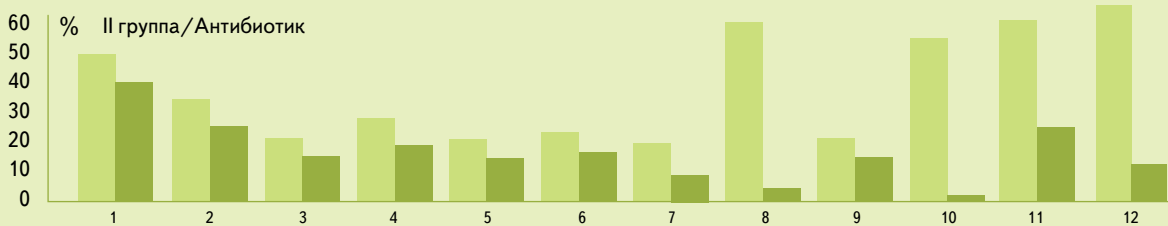
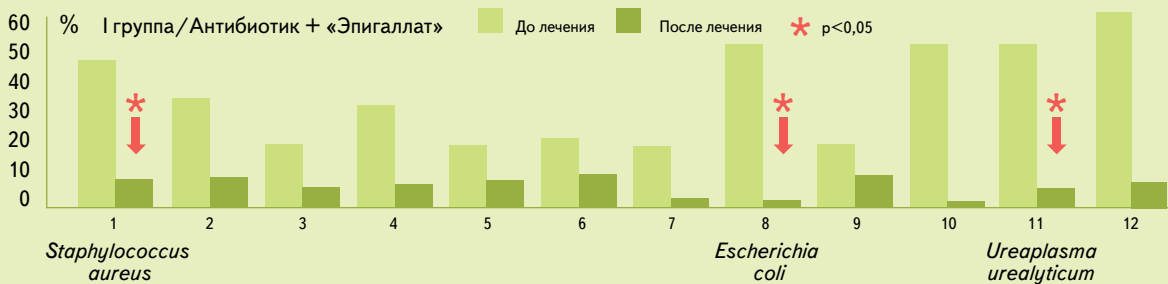### КЛИНИЧЕСКИЕ ПРОЯВЛЕНИЯ ПОСЛЕ ЛЕЧЕНИЯ



### ПЦР-ТИПИРОВАНИЕ LACTOBACILLUS SPP. ПОСЛЕ ЛЕЧЕНИЯ



### БАКТЕРИОЛОГИЧЕСКОЕ ИССЛЕДОВАНИЕ ЭНДОМЕТРИЯ ДО И ПОСЛЕ ЛЕЧЕНИЯ



1. *Staphylococcus aureus*, 2. *Staphylococcus epidermidis*, 3. *Streptococcus epidermidis*, 4. *Streptococcus pyogenes*, 5. *Enterococcus spp.*, 6. *Corynebacterium spp.*, 7. *Peptostreptococcus spp.*, 8. *Escherichia coli*, 9. *Klebsiella spp.*, 10. *Gardnerella vaginalis*, 11. *Ureaplasma urealyticum*, 12. *Mycoplasma hominis*

**ВЫВОД:** Применение препарата «Эпигаллат» при обострении хронического эндометрита усиливает действие антибиотиков и повышает чувствительность резистентных микроорганизмов к действию антибактериальных агентов, при этом в группе «Эпигаллата» и антибиотиков преобладали лактобактерии, а также произошло статистически значимое снижение численности патогенной и условно-патогенной микрофлоры.

В качестве основных терапевтических целей были устранение симптомов дисменореи и восстановление эхографической картины структуры эндометрия (адекватное дню цикла состояние, отсутствие признаков воспаления).

Уменьшение клинических симптомов было отмечено у всех участниц исследования. В целом у 90% пролеченных была достигнута ремиссия, однако в группе «Эпигаллата» лечение оказалось более результативным: **боли внизу живота** у женщины этой группы сохранялись в 1,5 раза реже, чем в группе изолированной антибиотикотерапии. На меноррагию в группе «Эпигаллата» пациентки жаловались также в 1,5 раза реже. По показателю купирования дизурии основная группа также была в «отличниках»: здесь разница с изолированной антибиотикотерапией составила 4,4 раза.

Комплексная противовоспалительная терапия обеспечила и положительные изменения **эхографической картины эндометрия**. Несоответствие структуры эндометрия фазе менструального цикла после лечения наблюдали достоверно реже, а расширение полости матки удалось полностью устранить у всех пациенток. Эхоструктура эндометрия после лечения чаще была однородной,

**[ Уменьшение клинических симптомов было отмечено у всех участниц исследования. В целом у 90% пролеченных была достигнута ремиссия, однако в группе «Эпигаллата» лечение оказалось более результативным. ]**

но частота визуализации гиперэхогенных включений в эндометрии под влиянием проводимой терапии изменилась у 73,3% наблюдаемых. Допплерометрия свидетельствовала о снижении индекса резистентности в спиральных артериях с  $0,59 \pm 0,17$  до  $0,45 \pm 0,09$  у женщин с комбинированным лечением и с  $0,62 \pm 0,05$  до  $0,41 \pm 0,03$  — у пациенток, получавших монотерапию антибиотиками.

Существенным показателем эффективности проведённой терапии стала **нормализация микробиоценоза** гениталий. Так, при микроскопическом исследовании содержимого урогени-

тального тракта у всех пациенток были обнаружены лактобациллы в умеренном количестве, исчезла грамотрицательная микрофлора, отсутствовали споры и мицелий дрожжевых грибов рода *Candida*. Слизь в отделяемом из половых путей обследованных женщин присутствовала в небольшом количестве без патологических включений. По данным контрольного бактериологического исследования отделяемого из цервикального канала и влагалища, у 9 (60%) пролеченных пациенток I группы количество лейкоцитов в поле зрения не превышало 5, тогда как у 6 (40%) II группы было обнаружено более 20 лейкоцитов в поле зрения. При микроскопическом исследовании ключевые клетки были выявлены у 3 (20%) пациенток I группы. Споры и мицелий грибов обнаружены у 6 (40%) пациенток во II группе и ни у одной — в I группе.

**Микробный пейзаж** пациенток I группы в результате комбинированной терапии изменился — произошло статистически значимое снижение титра патогенной и условно-патогенной микрофлоры. Во II группе антибактериальная терапия не всегда сопровождалась аналогичными результатами. Существенным признаком нормализации микробиоценоза у больных с хроническими воспалитель-

ными заболеваниями гениталий было увеличение частоты **обнаружения лактобацилл** после окончания терапии, однако у женщин из II группы, пролеченных антибиотиками, палочки Додерлейна практически отсутствовали, в отличие от пациенток группы, которые получали антибиотики и «Эпигаллат». Следует отметить, что величина лактобациллярного пула после лечения не достигала таковой в группе контроля, что, очевидно, можно объяснить конкурентными взаимоотношениями в экологической нише с условно-патогенной микрофлорой.

И, наконец, главное. **Рецидивы** хронического эндометрита в течение

полугодия наблюдения возникли только у четырёх женщин по причине прерывания лечения и не зависели от наличия нежелательных побочных эффектов.

Таким образом, был сделан вывод о том, что включение препарата «Эпигаллат» в схему лечения хронического эндометрита усиливает действие антибиотиков. Разработанная патогенетически обоснованная система лечебно-оздоровительных мероприятий, включающая терапию обострившихся хронических воспалительных заболеваний гениталий и восстановление вагинального эубиоза, позволила снизить частоту персистенции полимикробных ассоциаций и тем самым сократить **частоту рецидивов**. Очевидно, в достижении подобных эффектов свою положительную роль сыграло выявленное ранее свойство эпигаллокатехин-3-галлата **разрушать инфламмосы**.



С открытием инфламмос в представлениях о сути воспалительной реакции, в том числе при хроническом эндометрите, было заполнено ещё одно белое пятно. Раньше патофизиологи обозначали события так: контакт иммунocyта с микробом → ... → ... → синтез провоспалительных цитокинов → привлечение других иммунocyтов → воспалительная реакция.

Сегодня в этой логике событий появилось новое звено: контакт иммунocyта с бактерией → **сборка инфламмосы** → **активация инфламмосы** → синтез провоспалительных цитокинов → привлечение других иммунocyтов → воспалительная реакция. А вот когда в конце этой цепочки можно вписать «длительное существование инфламмосом» — речь идёт о **хроническом** воспалении.

Отрадно, что уже сейчас существуют возможности фармакологически повлиять на этот непростой процесс. Похоже, уже в ближайшие годы у клиницистов может появиться ещё одна цель — добиться разборки инфламмосом. И кто знает, как будет чувствовать себя человечество, получив надежду на избавление от «глобального бремени хронических заболеваний». **SP**

Библиографию см. на с. 146–150.



# ЭПИГАЛЛАТ®

– лучшее дополнение к терапии антибиотиками при воспалении в мочеполовой сфере\*

Усиливает эффект антибиотикотерапии<sup>1,2</sup>

Препятствует хронизации воспаления<sup>3</sup>



Регистрационное удостоверение Эпигаллат.  
№ 1617/58/11.03.Е.006/2010.15 от 25.02.2010 г.

1. Sudano Roccaro A, Blanco AR, Giuliano F, Rusciano D, Enea V. Epigallocatechingallate enhances the activity of tetracycline in staphylococci by inhibiting its efflux from bacterial cells.

Antimicrob Agents Chemother. 2004 Jun;48(6):1968-73.

2. Stapleton PD, Shah S, Anderson JC, Hara Y, Hamilton-Miller JM, Taylor PW. Modulation of beta-lactam resistance in Staphylococcus aureus by catechins and gallates. Int J Antimicrob Agents. 2004 May;23(5):462-7.

3. Питер У. Тейлор и Группа микробиологии Школы фармакологии, 29-39 Brunswick square, London WC 1N 1AK, UK.

\*среди продуктов ИльмиксГрупп

РЕКЛАМА

БАД. НЕ ЯВЛЯЕТСЯ ЛЕКАРСТВЕННЫМ СРЕДСТВОМ